Über die Pathologie des männlichen Mammakarzinoms

Huschang Feriduni

1972

Digitized by the Internet Archive
in 2026

https://archive.org/details/IA41554401_0074

Aus dem Pathologischen Institut
der Johannes Gutenberg-Universität Mainz
Direktor: Prof. Dr. med. H. Bredt

Über die Pathologie des männlichen Mammakarzinoms

INAUGURAL-DISSERTATION

zur

Erlangung des Doktorgrades einer Hohen Medizinischen
Fakultät der Johannes Gutenberg-Universität Mainz

vorgelegt von

Huschang Feriduni

aus Teheran

Mainz 1971

I. Einleitung

Im Vergleich zu der aus zahlreichen Studien hervorgehenden Häufigkeit des Mammakarzinoms der Frau stellt der Krebs der männlichen Brustdrüse eine überaus seltene Neubildung dar. Gemessen an der Frequenz aller Mammakarzinome tritt dieses Karzinom beim Manne in etwa 1 % auf. Das macht verständlich, daß auch in großen Kliniken jährlich höchstens ein Fall von männlichem Mammakarzinom zur Beobachtung kommt.

Dazu folgende Beispiele:

Von 1913 - 1934 (21 Jahre) 12 Fälle in der Chirurgischen Universitätsklinik Leipzig.

Von 1900 - 1960 (60 Jahre) 41 Fälle in der I. Chirurgischen Universitätsklinik Wien.

Von 1936 - 1963 (27 Jahre) 28 Fälle im Royal Marsden Hospital in London.

Von 1930 - 1960 (30 Jahre) 19 Fälle im Harfort Hospital in Amerika.

Von 1958 - 1971 (14 Jahre) 7 Fälle im Pathologischen Institut der Universitäts-Klinik Mainz.

Dieser Sachverhalt erklärt aber auch, daß die Möglichkeit der Entwicklung eines Karzinoms in der Mamma virilis keineswegs allgemein bekannt ist und Tumoren oder Hyperplasien dieses Organs in ihrer Dignität verkannt werden. Aus neuen statistischen und epidemiologischen Studien von HAAGENSEN (1971) wird deutlich, daß Männer mit einem inzipienten Mammakarzinom, noch bevor Metastasen aufgetreten sind, verhältnismäßig selten ärztlich erfaßt und therapiert werden können. Dabei haben in gleicher Weise

wie bei der Frau nur die frühen Stadien des Karzinoms Aussicht auf eine Dauerheilung. Nur etwa 1/5 der Erkrankten mit Metastasen haben eine 10jährige Überlebenszeit. - Ein weiterer Faktor, der alle Bemühungen um eine Frühdiagnose unterstreicht, ist die histologische Bestimmung des Tumortyps, da gerade reifere Karzinomformen in der Mamma virilis die Prognose günstiger gestalten als undifferenzierte Krebse.

Die klinischen und symptomatologischen Aspekte des Mammakarzinoms beim Mann auf der einen Seite und die Pathomorphologie des Tumors im Hinblick auf seine Prognose haben in den letzten Jahren sowohl in Deutschland wie in anderen Ländern vielfältige Untersuchungen angeregt, da etwa 70% aller Karzinome der männlichen Brustdrüse erst im Stadium II oder III zur Behandlung kommen.

Daher soll im Rahmen einer Übersicht und anhand eigener pathohistologischer Beobachtungen an 7 Fällen zu Fragen der Klinik, der Diagnostik, Epidemiologie und Pathomorphologie Stellung genommen werden.

II. Eigene Beobachtungen

Fall 1 W.R., 70 Jahre, Rentner, Aufnahme Juli 1958.

Vorgeschichte: Der Patient fühlt seit 8 Tagen eine Schwellung im Bereich der rechten Brustwarze, die sich entzündet hat. Angeblich sei diese Entzündung bei der Arbeit (Holztragen) entstanden.

Befund: Man fühlt im Bereich der rechten Mamma im Subcutan-Gewebe einen fast hühnereigroßen, derben, unregelmäßigen, auf der Unterlage gut verschieblichen und in der Umgebung nicht verschieblichen Tumor. Die rechte Mamille ist kirschgroß und feucht glänzend. In der rechten Axilla sind keine vergrößerten Lymphknoten fühlbar. Der Prozeß beschränkt sich nur auf die rechte Seite. Links besteht kein Anlaß für einen ähnlichen Verdacht. Keine Anzeichen für eine Prostatahypertrophie oder ein Prostatakarzinom.

Patholog.-anat. Befund (J.-Nr. 7170/58, Path.Inst.Hannover): Die knotig verdickte Brustdrüse zeigt eine unregelmäßig vorgewölbte Mamille und auf der Schnittfläche einen unscharf begrenzten Tumorknoten von graugelber Farbe und weicher Konsistenz. Die Geschwulst ist mit der Haut der Mamille fest verwachsen, Drüsengänge oder bindegewebige Strukturen sind nicht erkennbar.

Histologisch liegt ein in soliden und drüsigen Verbänden wachsender maligner Tumor vor, der sich infiltrierend und destruierend in das Fettgewebe ausgebreitet und die präformierten Strukturen der Mamma gänzlich zerstört hat. Besondere Differenzierungsformen liegen im Tumor nicht vor. Es handelt sich demnach um ein solides und adenoides Karzinom der Mamma virilis.

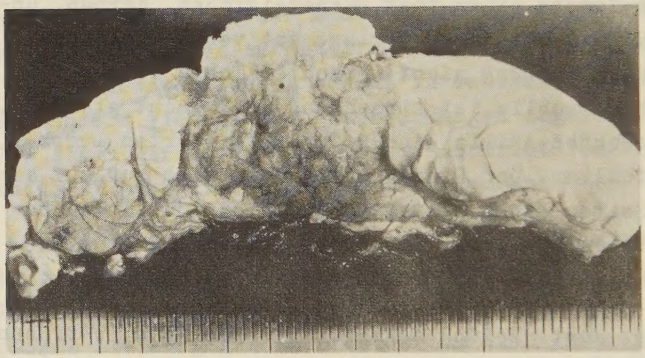

Abb. 1 Karzinom der Mamma virilis mit Einwachsen des Tumors in die Mamille und Prominenz derselben (J.-Nr. 7170/58).

Fall 2 B.R., 65 Jahre, Techniker, Aufnahme 14.7.69.

Vorgeschichte: Seit 1950 Diabetiker, sonst nie ernsthaft krank gewesen. Der Patient bemerkte vor 3 Wochen einen Knoten unterhalb der linken Mamille.

Befund: Etwa kirschgroßer, derber, gut beweglicher Tumor dicht unterhalb der linken Mamille. Keine tastbaren axillären Lymphknoten.

Histologische Untersuchung (J.-Nr. 9885/65): Das kirschgroße Operationspräparat von der Brustdrüse besteht in den Randgebieten aus Fettläppchen, die einen malignen epithelialen Tumor umschließen, der aus soliden Verbänden aufgebaut ist und zur Entwicklung drüsiger Strukturen neigt. Solche sind örtlich unvollkommen ausgebildet, teilweise finden sich differenziertere Strukturen, wobei allenthalben Nekrosen zu sehen sind. In den Randschichten lösen sich die Tumorverbände auf und sind hier von lockeren Infiltraten aus Lymphozyten und Histiozyten umsäumt.

Diagnose: solides und adenoides Karzinom der Mamma virilis.

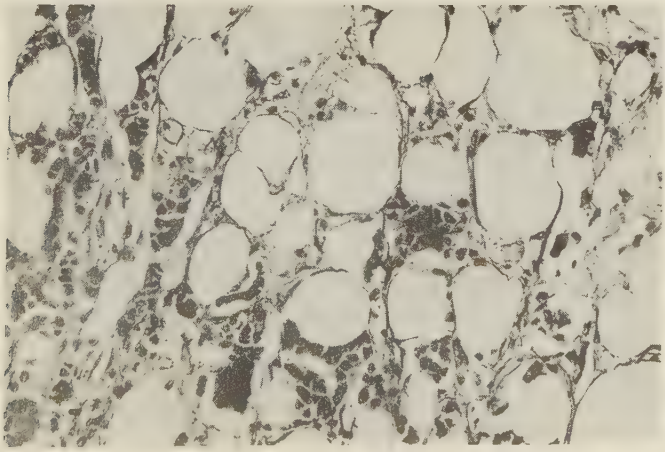

Abb. 2 Randzone des Karzinoms der Mamma virilis mit Infiltration des Tumors in das subkutane Fettgewebe mit Zerstörung der Fettzellen. Form.,Paraff., HE, Vergr.230 x

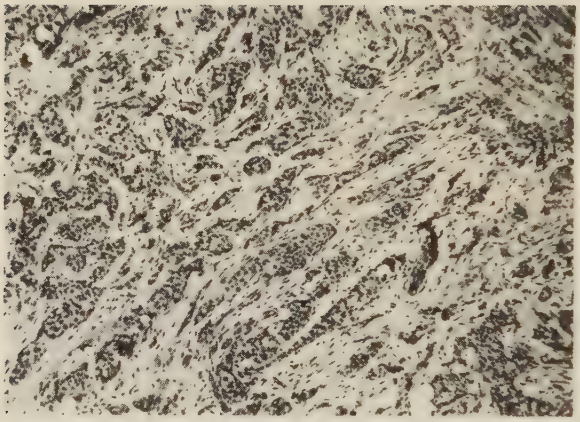

Abb. 3 Zu Fall 3. Ausschnitt aus einem soliden, teils adenoiden Karzinom der Mamma virilis von skirrhöser Wuchsform.
Form., Paraff., HE, Vergr. 70 x.

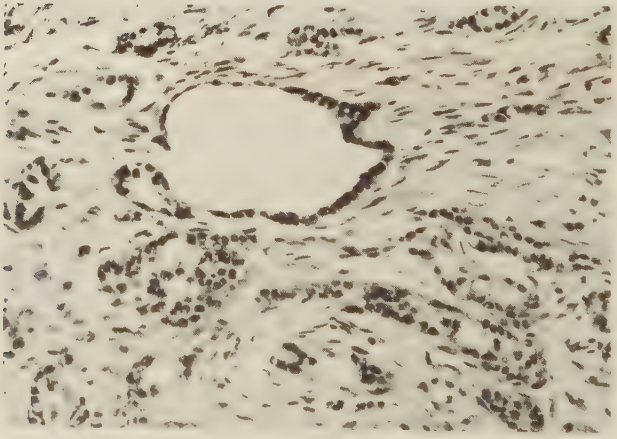

Abb. 4 Zu Fall 3. Ausschnittsvergrößerung. Solide und tubuläre Tumorzellverbände mit Ausbildung einer kleinen Cyste.
Form., Paraff., HE, Vergr. 230 x.

Fall 3: P.B., 45 Jahre, Kfz.-Lackierer,
Aufnahme Januar 1971.

Vorgeschichte: Der Patient ist noch nie krank gewesen. Vor 2 Jahren beobachtete er erstmals einen etwa pflaumengroßen, derben Knoten unterhalb der linken Brustwarze.

Befund: Ein etwa mandarinengroßer, derber, nicht schmerzhafter und gut verschieblicher Knoten unterhalb der linken Mamille. Ein etwa kirschgroßer und verschieblicher Lymphknoten unter der linken Achselhöhle. Kein pathologischer Befund der Prostata.

Diagnose: Metastasierendes Mamma-Karzinom links.

Therapie: Radikaloperation mit Entfernung des Muskulus Pectoralis und Ausräumung der linken Axilla, Nachbestrahlung und Zytostatika-Verabreichung.

Histologischer Befund (J.-Nr.1045/71): Der Gewebsknoten weist auf der Schnittfläche eine sternförmige Begrenzung durch strahlenförmige Ausläufer des Tumors bis in das Fettgewebe auf. Hier zeigt sich eine intensive Infiltrationsneigung der Geschwulst an. In seinem geweblichen Aufbau ist der Tumor different, indem solide und drüsige Partien wechseln und an mehreren Stellen ektatische Gänge mit starker intraduktaler Epithelproliferation hervortreten. In den Lichtungen finden sich Gewebsnekrosen mit herdförmigen Verkalkungen. - In den Randgebieten des Tumors treten an einigen Stellen noch erhaltene Abschnitte der männlichen Brustdrüse hervor, deren Gänge cystische Ektasien aufweisen. Auch das Mesenchym zeigt herdförmig ödematöse Verquellung und Hyalinose an.

Diagnose: Unterschiedlich differenziertes, überwiegend solides und drüsenbildendes Karzinom mit intrakanalikulärer Ausbreitung.

Fall 4: G.F., 68 Jahre, Rentner, Aufnahme am 7.3.1967.

Vorgeschichte: Kein Krebs in der Familie bekannt.
Außer einer Bronchopneumonie im Jahre 1941 sei der Patient nie ernsthaft krank gewesen.
Nach seinen Angaben fiel vor etwa 2 Jahren ein Brett auf seine rechte Brust. Seit dieser Zeit habe er einen etwa fünfmarkstückgroßen Knoten an dieser Stelle.

Befund: Ein etwa fünfmarkstückgroßer, derber, schmerzhafter und gut verschieblicher Knoten auf der rechten Mamille. Vergrößerung des rechten axillären Lymphknotens. Prostata prall, glatt und ohne Anhalt eines pathologischen Befundes.

Diagnose: Mamma-Karzinom rechts.

Therapie: Zunächst wurde von einem mamillären Circulärschnitt der verdächtige Knoten entfernt und zur Schnellschnittdiagnose in das Pathologische Institut geschickt. Das Ergebnis war ein Karzinom.

Daraufhin wurde eine Radikaloperation mit Entfernung des Musculus pectoralis major und minor durchgeführt. Die rechte Achselhöhle wurde ausgeräumt. Nach der Operation wurde eine Röntgen-Nachbestrahlung vorgenommen.

Histologische Diagnose (J.-Nr. 2721/67): Der Tumor ist kompakt und relativ gut gegen das anhaftende Fettgewebe abgegrenzt. Histologisch erkennt man in Gruppen liegende solide Epithelproliferationen, die aus kubischen, weitgehend gleichmäßigen Zellen mit hellem Cytoplasma aufgebaut sind. Das Stroma umgibt diese Zellverbände als dicht geflochtene Fibrillen. Daneben sieht man im Zentrum des Tumors ein Narbenfeld und außen zelldichte Proliferationszonen.

Diagnose: überwiegend solides hellzelliges Mamma-Karzinom.

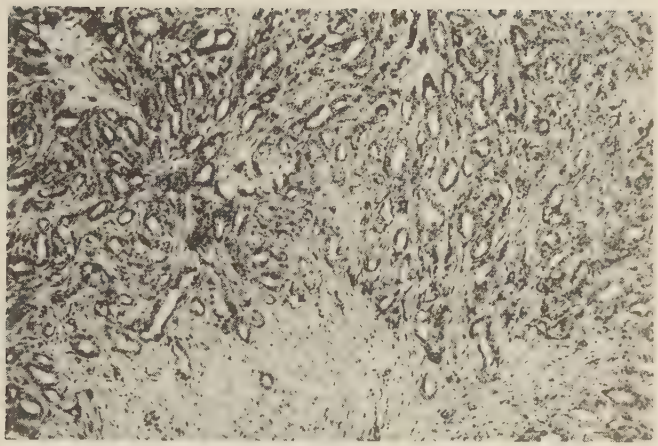

Abb. 5 Drüsenbildende periphere Zone des Mammakarzinoms (Fall 4) mit Neubildung von Bindegewebe und Tumorinvasion in den Randschichten. Form., Paraff., HE., Vergr. 70 x.

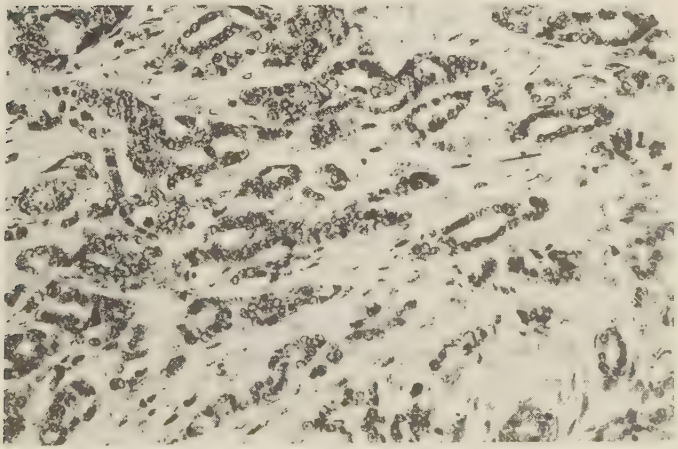

Abb. 6 Ausschnittsvergrößerung mit adenoiden Tumorstrukturen. Teilweise helles Cytoplasma der Tumorzellen (Fall 4). Form., Paraff., HE., Vergr. 230 x.

Fall 5: A.K., 82 Jahre, Rentner.

Vorgeschichte: In der Familie kein Krebs bekannt. Außer einer komplizierten Unterschenkelfraktur 1914 mit nachfolgender Pseudarthrose keine besonderen Krankheiten bekannt.

Vier Wochen vor der klinischen Aufnahme ist erstmals eine umschriebene Anschwellung der linken Mamma aufgefallen, die sich nicht zurückgebildet hat, sondern an Größe zunahm.

Befund: Guter Allgemeinzustand. RR 190/100 mm Hg.- An der linken Ohrmuschel ein linsengroßer Hauttumor.
Die linke Brustdrüse weist einen hühnereigroßen harten Tumor auf, der besonders unterhalb der linken Mamille lokalisiert ist. Die Haut ist verschieblich, ebenso ist der Tumor auf dem M.pectoralis major verschieblich. Keine Knotenbildung in der Axilla.

Patholog.-anat. Befund (J.-Nr. 16157/70): Das Amputationspräparat zeigt eine prominente Mamille ohne Sekretion und eine derbe weiße Haut. Auf der Schnittfläche befindet sich ein schmaler, etwas ausgezogener Drüsenkörper von weißer Farbe und fester Konsistenz, der scharf gegen das Fettgewebe abgesetzt ist. Am peripheren Ende der Mamma liegt ein kirschgroßer rundlicher weißer Geschwulstknoten, dessen girlandenartige Randschichten von bindegewebigen Strukturen teilweise umhüllt sind. Hier zeigt das Fettgewebe einen bräunlichen Farbton und ist von einem strängigen Bindegewebe durchflochten. Tumorabsiedelungen in anderen Teilen sind nicht erkennbar.

Pathohistologischer Untersuchungsbefund: Der normale Drüsenkörper der Mamma besteht aus einem derben, teilweise hyalinisierten Bindegewebe und enthält weitgestellte Gänge, die von einem zellreichen Epithel mit großen und chromatinreichen Kernen ausgebildet sind. In der Drüsenperipherie

ist das Epithel hyperplastisch und bildet teilweise papilläre Wucherungen, die stark an eine Gynäkomastie erinnern. Dafür spricht auch die Auflockerung des Mantelgewebes.

Der Tumor ist aus soliden epithelialen Strängen aufgebaut, die aus großen Epithelzellen bestehen und teilweise an Plattenepithelien erinnern. Diese Stränge bilden teilweise Hohlräume, die von Zelldetritus und Nekrosen ausgefüllt sind. Die Einzelzellen besitzen große chromatinreiche Kerne, auffällige Nukleoli und enthalten Mitosen. Dem makroskopischen Befund entsprechend ist der Tumor nach außen verhältnismäßig gut begrenzt, wobei die Grenzzone durch Bindegewebe und durch lymphozytäre Infiltrate gebildet wird. Es liegt demnach ein zirkumskriptes, solides Karzinom der Mamma virilis vor, das mit atypischen Epithelproliferationen im Gangsystem und gynäkomastieartigem Verhalten peripherer Drüsenanteile verbunden ist.

Therapie: Amputation der linken Brustdrüse mit Entfernung der linken Brustwandfaszie, auf der der Tumor fixiert war. - Postoperativer Verlauf komplikationslos. Keine Nachbestrahlung. - 1 Jahr nach der Operation kein Rezidiv, keine Metast



Abb. 7 Amputationspräparat: Weißer Drüsenkörper, dessen nach links gerichteter Ausläufer in das Karzinom übergeht (Fall 5).



Abb. 8 Amputationspräparat. Tiefere Gewebsscheibe mit dem im Fettgewebe lokalisierten knotigen Tumor (Fall 5).

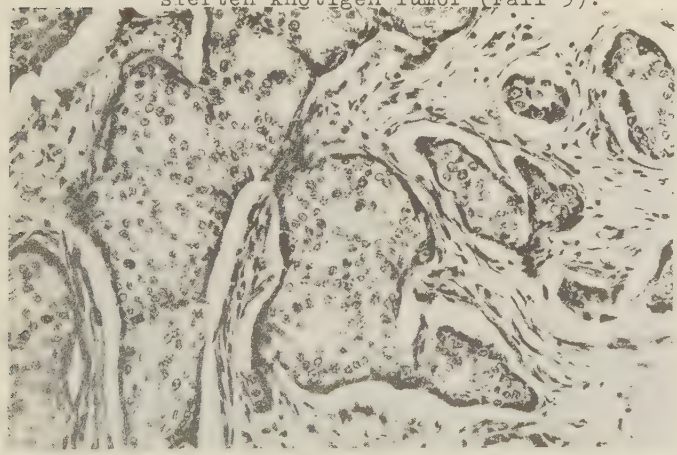

Abb. 9 Solid wachsendes Karzinom der Mamma virilis mit großzelligen Verbänden und angedeuteter Ausbildung von Lumina. Form., Paraff., HE., Vergr. 230 x.

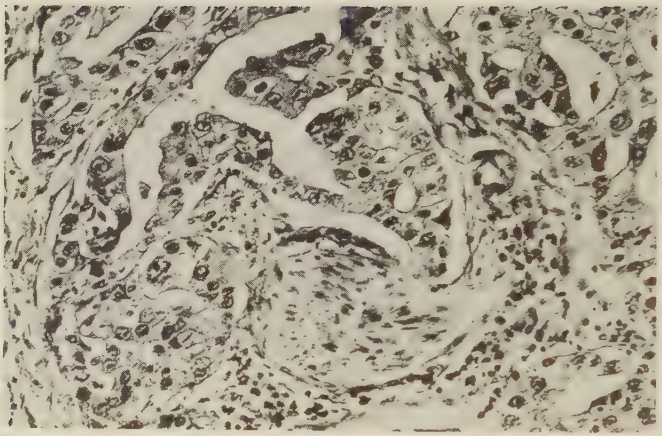

Abb. 10 Ausschnittsvergrößerung mit großzelligen polygonalen Verbänden. Ummauerung eines Hautnerven am unteren Bildrand in Bildmitte. Form., Paraff., HE., Vergr. 230 x.

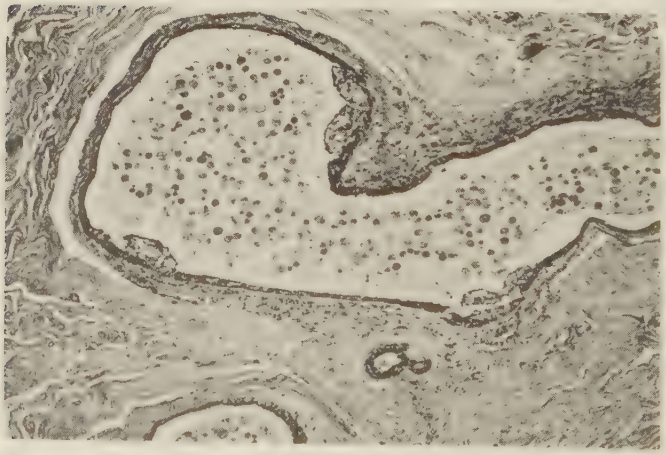

Abb. 11 Drüsengang aus dem erhaltenen Drüsenkörper mit Ektasie desselben, Sekretion, Zelldesquamation und Hyperplasie des Gangepithels an mehreren Stellen. Form., Paraff., HE., Vergr. 70 x.

Fall 6: R.W., 45 Jahre, Tapeziermeister, Aufnahme 11.11.68.

Vorgeschichte: Der Vater des Patienten war an einem Kehlkopfkarzinom verstorben. Im März 1968 habe der Patient wegen einer Verhärtung an der rechten Brust den Arzt aufgesucht. Da bei der Untersuchung eine Metastase der Lymphknoten, der rechten Lunge und der Pleura festgestellt wurde, wurde eine konservative Behandlung mit einer Zytostatika- (Endoxan) Stoßtherapie durchgeführt. Bis Juli 1968 war der Patient beschwerdefrei, dann plötzlich bekam er starke Atemnot-Anfälle, Hustenreiz und gelb-grünen Auswurf. Bis zu seiner stationären Aufnahme am 11.11.1968 wurde er weiter ambulant behandelt.

Befund: Walnußgroßer, derber, nicht verschieblicher und schmerzfreier Knoten an der rechten Brustdrüse unterhalb der Mamille. Pflaumengroßer, verschieblicher Knoten unter der rechten Achselhöhle. Schwellung und Verhärtung der rechten Halsdrüse.

Therapie: Bei der ersten stationären Aufnahme Radikaloperation und Nachbehandlung mit Zytostatika (Endoxan) und Prednisolon.

Histologischer Befund (J.-Nr. 136/69): Mikroskopisch sieht man in dem Knoten einen epithelialen, teils soliden, teils drüsenbildenden Tumor, der infiltrierend in die Umgebung vordrang und die Strukturen eines Adenokarzinoms aufweist.

Diagnose: Metastasierendes Mamma-Karzinom rechts mit Lymphknoten, Lungen- und Pleura-Metastasen.

Weiterer Verlauf: Am 14.8.1969 und 8.9.1969 wurde der Patient zur Durchführung einer Endoxan-Stoßtherapie aufgenommen.

Am 2.1.1970 wurden röntgenologisch Metastasen in beiden Lungen und Pleuren festgestellt.

Am 7.1.1971 wiederum stationäre Aufnahme wegen heftiger Schmerzen, ausgehend von einem kleinen Knoten in der rechten Brust mit Ausstrahlung in die Wirbelsäule, die Schulterblätter und die rechte Rippenregion, begleitet mit hochgradigen, asthmatoiden Atemnot-Anfällen. Bei der Untersuchung tastet man jetzt einen bohnengroßen, derben, verschieblichen und schmerzhaften Knoten im Bereich der rechten Brust, direkt oberhalb der alten Operations-Narbe.

Am 14.1.1971, etwa 2 Wochen nach der Aufnahme, starb der Patient an allgemeiner Metastasierung eines Mamma-Karzinoms.

Fall 7: G.St., 69 Jahre, Rentner.
(Für die tabellarischen Übersichten wurde dieser Fall nicht verwendet).

Vorgeschichte: Seit mehreren Wochen bemerkte der Patient eine Anschwellung der rechten Brustdrüse. Keine Schmerzen. Etwa 3 Wochen vor der klinischen Behandlung habe die Brustdrüse Sekret abgesondert und geblutet.

Befund: Ein etwa hühnereigroßes Operationspräparat, bestehend aus einem 5,5 x 3 cm großen Hautlappen, dessen Mitte unterhalb der Mamille einen erbsgroßen scharf begrenzten Tumor enthält. Keine Lymphknoten.

Pathohistologischer Befund: In der Tiefe des Drüsenkörpers befindet sich eine knapp erbsgroße epitheliale Neubildung bestehend aus soliden Tumorzellverbänden, zwischen denen sich reichlich Bindegewebe ausgebildet hat. - Oberhalb dieses Knotens liegt in einem großen Milchgang ein weiterer Tumor, der ein tabekulär-papilläres Muster zeigt und gut durch einen bindegewebigen Saum abgegrenzt ist.

Diagnose: Solid-skirrhöses Karzinom der Mamma virilis mit Ausbildung eines intradiktalen Papilloms der großen Ausführungsgänge.

III. Diskussion

1. Häufigkeit:

Die Häufigkeit des Mamma-Karzinoms beim Manne ist wesentlich geringer als bei der Frau. Sie beträgt nach der Welt-Literatur in Europa und Nord-Amerika bis zu 2,25%, in tropischen und subtropischen Ländern bis zu 27 % aller Mamma-Karzinome. Den niedrigsten Prozentsatz haben SMITH und PAINTER (1963) mit 0,63 % angegeben. Den höchsten Prozentsatz gab ROUSSEL (1958) mit 2,25 % an. Er fand bei 800 weiblichen Mamma-Karzinomen nur 18 männliche.

Wie aus der tabellarischen Übersicht (Tab. 1) zu ersehen ist, hat sich die Häufigkeit des männlichen Mamma-Karzinoms von 1891 bis 1969 kaum geändert. Das heißt, daß das Karzinom der männlichen Brustdrüse von insgesamt 110 157 Brustdrüsenkarzinomen in 1031 Fällen, das sind knapp 1 % beobachtet wird.

Viele Männer wissen auch heute noch nicht, daß auch beim Manne Brustdrüsen-Krebs auftreten kann.
Es ist daher auch auf diesem Gebiet die Aufgabe des Arztes, aufklärend zu wirken und durch Früherkennung dieses Krebses die Prognose günstig zu beeinflussen.

Für die Seltenheit des männlichen Brustdrüsen-Krebses dürfte wahrscheinlich der verschiedene Hormonspiegel und die Inaktivität der Mamma-Drüsen unter normalen Umständen verantwortlich sein.

Ein doppelseitiges Mamma-Karzinom kommt beim Manne sehr selten vor. Nach TREVES (1955) 2,7 %, nach MOSS (1955) 0,79 % und nach HOLLEB (1968) 1,0 %.
Die Häufigkeit von rechts- oder linksseitigem männlichen Mamma-Karzinom ist annähernd gleich (Tab. 2).

Autor	Jahr	Gesamt-zahl der Fälle	davon ♂	%
Schuchardt	1891	1 879	16	0,85
Finsterer	1906	692	11	1,59
Mülleder	1922	600	12	2,0
Rose	1936	745	12	1,6
Geschickert	1945	2 524	30	1,19
Treves	1955	15 000	146	0,97
Haajensen	1956	2 000	16	0,8
Roussel	1958	800	18	2,25
Dargent	1959	2 000	16	0,8
Ruef	1960	1 200	16	1,33
Sinner	1961	2 384	27	1,1
Smith und Painter	1963	3 000	19	0,63
Triska	1963	3 769	48	1,27
Moss	1964	59 006	507	0,9
Jackson	1965	11 543	110	0,95
Crichlow und Czernobilsky	1969	3 015	27	0,89
Summe	-	110 157	1 031	0,93 %

Tabelle 1: Anteil des männlichen Mamma-Ca. an den gesamten Brustdrüsen-Krebsen in Europa und Nordamerika.

Autor	Jahr	links	rechts	doppel-seitig
Gilbert	1933	26	20	1
Guthorn	1951	7	8	-
Sinner	1961	13	13	1
Triska	1962	21	20	-
Gregl und Yu	1969	25	15	-
Eigene Beobachtung	1971	3	3	-
Summe		95 = 53,71 %	79 = 45,15 %	2 = 1,14 %

Tabelle 2: Verhältnis zwischen links-, rechts- oder doppelseitigem Mamma-virilis-Karzinom.

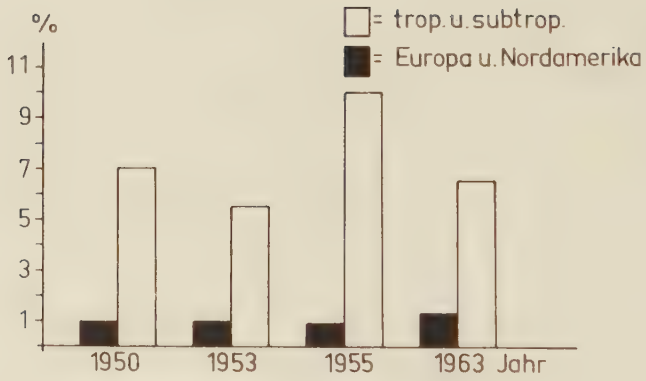

Abb. 12 Vergleich des männlichen Mamma-Ca. in Europa und Nordamerika mit trop. und subtrop. Ländern.

2. Epidemiologie:

Durch rassische und geographische Einflüsse sowie durch Faktoren, die im einzelnen nicht näher bekannt sind, steigt die Häufigkeit des Mamma-Karzinoms beim Manne in manchen tropischen und subtropischen Gegenden, z.B. Indien, Südamerika, Nordafrika und Zentralafrika im Vergleich zu europäischen Verhältnissen stark an.
DAVIES (1950) fand in Afrika 7-27 %,
MARSDEN (1955) in Ostafrika 10 %,
DEMOIX (1953) in Togo-Kamerun (Afrika) 5,3 % und
EL GAZAZERLI (1963) in Ägypten 6,4 % männliche Mamma-Karzinome im Verhältnis zur Gesamtzahl von Brustkrebsen.

Die genannten Autoren führen dies auf die häufigen entzündlichen Leber-Erkrankungen in diesen Gegenden zurück. Durch Schädigung des Leber-Parenchyms kommt es zu einem verminderten Östrogen-Abbau und zu einer Hyper-Östrogenämie. Infolge einer permanenten hormonalen Stimulation würden Epithelproliferationen den Brustdrüsen stimuliert, durch die nach Meinung der genannten Autoren die Häufung der Karzinome beim männlichen Geschlecht in Afrika zu erklären sei (Tab. 3).

Autor	Jahr	Gesamt-Fälle	davon	%
Neal	1933	9 229	308	3,33
Davies	1950	-	-	7,27
Demoix	1953	280	15	5,4
Marsden	1955	-	-	10,0
El Gazazerli	1963	218	14	6,4

Tabelle 3 Anteil des männlichen Mamma-Ca. an den gesamten Brustdrüsenkrebsen in tropischen und subtropischen Ländern.

3. Altersverteilung:

Das Mamma-Karzinom des Mannes tritt meistens zwischen dem 55. und 70. Lebensjahr auf, das heißt etwa 10-15 Jahre später als bei Frauen. Dabei hat die Erfahrung gezeigt, daß je jünger der Patient ist, desto ungünstiger auch die Prognose zu stellen ist. - Im Knabenalter kommt das Mamma-Karzinom sehr selten vor. Im Schrifttum sind bisher 3 Beobachtungen bekannt: BRYAN schrieb 1913 über einen Brustdrüsenkrebs bei einem 15jährigen Jungen. SIMMONS (1917) berichtete von einem 13jährigen Knaben und HARTMAN und MAGRISH (1955) von einem 6jährigen Jungen mit einem Mamma-Karzinom.

Die Altersverteilung unseres Krankengutes wurde in Tab. 4 und Abb. 13 dargestellt.
Das Durchschnittsalter in unserem Beobachtungsgut von 7 Fällen liegt bei 57,1 Jahren.

Das häufige Auftreten von männlichem Mamma-Ca. zwischen dem 60. und 70. Lebensjahr (Climacterium virile) konnte auf endokrine Störungen als pathogenetische Faktoren hinweisen.

In der Tabelle 4 ist eine Übersicht über das beschriebene Durchschnittsalter von 10 Autoren zu ersehen. Hier ergibt sich bei 224 Fällen ein Durchschnittsalter von 59,5 Jahren.

Der älteste männliche Mammakarzinomträger war nach CHARACHE (1940) 93 Jahre und der jüngste nach HARTMAN und MAGRISH (1955) 6 Jahre alt.

Autor	Jahr	Anzahl d. Fälle	Durchschnitts-alter
Rose	1936	18	59,0
Guthorn	1951	15	50,6
Lorbek und Bruck	1955	12	63,5
Haagensen	1956	16	52,6
Treves	1959	42	64,1
Sinner	1961	27	61,0
Smith	1963	19	67,1
Greening und Aichroth	1965	28	60,0
Gregl und Yu	1969	40	60,8
Eigene Beobachtung	1971	6	57,1
Durchschnittsalter		223	59,5

Tabelle 4 Durchschnittsalter von 224 Fällen

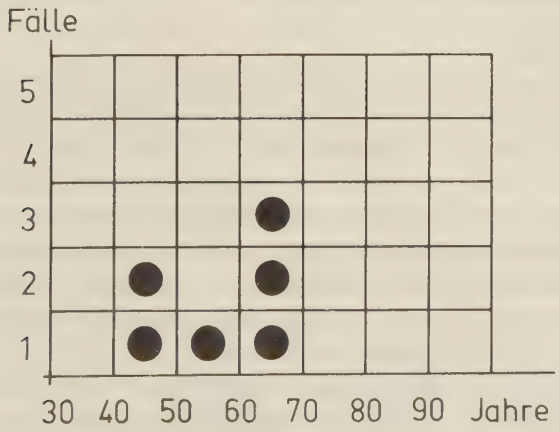

Abb. 13: Die Altersverteilung unseres Krankengutes.

4. Ätiologie:

Die Entstehung des Mamma-Karzinoms beim Manne steht mit einer Reihe von bestimmten Faktoren in Verbindung. Den Theorien über die Entstehung dieser Erkrankung liegen fundierte experimentelle Untersuchungen oder instruktive klinische Berichte über Einzelbeobachtungen zugrunde.

a) Heredität:

Die meisten Autoren lehnen eine Vererbung des Mamma-Karzinoms ab, dagegen wird eine familiäre Disposition bei dieser Geschwulst als wahrscheinlich angesehen. GREENING und AICHROTH (1965) berichteten über 28 männliche Mamma-Karzinome. In 5 Fällen hatten die Mutter oder die Schwester des Patienten einen Brustdrüsen-Krebs. PECK (1944) fand das Krebsvorkommen in den Familien der männlichen Mamma-Karzinomträger in 33,3 %, MÜLLEDER (1922) in 25 %, SINNER (1961) in 22,2 %, BOTSTZEJN und SCHINZ (1948) in 27,3 %, GREGL und YU in 17,7 %.

b) Trauma:

Als Ursache für die Entstehung eines Mamma-Karzinoms beim Manne ist ein Trauma dann annehmbar, wenn folgende drei Bedingungen erfüllt sind: Die Geschwulst muß am Ort einer Gewalteinwirkung entstanden sein. Es muß sich um protrahierte Mikrotraumen (z.B. Scheuern von Hosenträgern) oder um ein intensives einmaliges Trauma handeln. Es muß eine entsprechende zeitliche Frist zwischen traumatischer Einwirkung und Krebsentstehung bestehen.
Nach TREVES und HOLLEB (1955) geben 12 % der Karzinomkranken ein Trauma der Brustdrüsen an, ohne daß ein solches für die Pathogenese der Erkrankung näher definiert werden konnte.

SINNER (1961) lehnt eine Gewalteinwirkung als kausalen Faktor für das männliche Mamma-Karzinom ab. Da nach den Erfahrungen der beiden Weltkriege durchaus keine merkliche, auf Traumen zu beziehende Zunahme der Geschwülste erfolgte und das männliche Mamma-Karzinom bei Boxern (Makrotrauma) oder Schuhmachern (Mikrotrauma) durchaus nicht häufiger vorkommt, kann ein Zusammenhang mit einer Gewalteinwirkung als nicht wahrscheinlich bezeichnet werden.

c) Gynäkomastie und Mammakarzinom:

Pathogenetische Erörterungen über die Entwicklung eines Karzinoms in der männlichen Brustdrüse lassen in erster Linie daran denken, ob die in verschiedenen Lebensaltern und durch ganz unterschiedliche Ursachen auslösbare Gynäkomastie im Sinne eines Wegbereiters, einer Präkanzerose eine Bedeutung für die Kanzerisierung des Brustdrüsenepithels hat. Dabei werden die Gedanken an Beispiele proliferationsfreudiger Formen der fibrös-cystischen Mastopathie bei der Frau gelenkt. Gibt es für das Karzinom der Brustdrüse beim Mann Analogien? Ist es nach bisherigen Erfahrungen möglich oder gerechtfertigt, die Gynäkomastie im Sinne einer Präkanzerose zu interpretieren?

Nach dem älteren Schrifttum ist die Gynäkomastie als Ausdruck eines hormonal stimulierten, dysregulierten Wachstums ohne Geschwulstcharakter gedeutet worden (BREDT, 1932). Das trifft einschränkungslos für die größte Zahl dieser Hyperplasieformen auch heute noch zu. In Abhängigkeit vom hormonalen Stimulus können unterschiedliche morphologische Formen induziert werden, wobei das Epithel die Merkmale der

Proliferation und Desquamation wiederspiegelt (BÄSSLER u. SCHÄFER, 1968). Histologisch erfaßbare Übergänge der Gynäkomastie in ein Karzinom gelten mehr dem älteren Schrifttum als unbekannt, wohingegen in der neueren Literatur zu dieser Frage Karzinome der männlichen Mamma nach einer Gynäkomastie bekannt geworden sind. Jedoch sollte ähnlich wie bei der fibrös-cystischen Mastopathie der Frau keineswegs jede Form der Gynäkomastie als eine Präkanzerose im ubiquitären Sinne gedeutet werden! Nur bestimmte, lang anhaltende, mit einer Epithelproliferation verbundene und durch einen Wandel der Epithelstruktur gekennzeichnete Formen der Gynäkomastie sollten in eine Beziehung zur Ausbildung eines Karzinoms gebracht werden! Daher wird von KORTING (1961) zu Recht auf die Notwendigkeit einer ätiopathogenetischen Klärung jeder Gynäkomastieform hingewiesen. -

Von wenigen Verlaufsbeobachtungen einzelner Fälle abgesehen, liegen nur wenige Übersichten zur Frage der Kanzerisierung der Gynäkomastie vor: LIECHTY, DAVIS und GLEYSTEEN (1967) haben bei 40 Fällen von Gynäkomastie 7x ein Karzinom beobachtet, NORRIS und TAYLOR (1969) fanden von 113 Fällen mit klinisch festgestellter Gynäkomastie in 5% ein Karzinom. - HAAGENSEN (1971) teilt einen Krankheitsverlauf eines bei der ersten Konsultation 51 Jahre alten Mannes mit einseitiger Gynäkomastie mit, der 7 Jahre spater ein Mammakarzinom aufwies. Aber auch im deutschen Schrifttum ist früher auf mögliche Beziehungen zu einem Karzinom im Sinne einer Präkanzerose hingewiesen worden, gegenwärtig beschreibt KRÜCKEMEYER (1968) Dysplasien des Drüsenepithels der Mamma virilis mit proliferativer Tendenz als Ausdruck einer Präkanzerose. In ähnlicher Weise hat sich SINNER (1961) im Rahmen seiner zusammenfassenden Darstellung geäußert.

KANTHER (1962) berichtete über einen Fall von metastasierendem Mamma-Karzinom bei einem 62jährigen Mann, das auf dem Boden einer Gynäkomastie auftrat. MARSDEN (1955), SIMIC und MIKOVICZ (1956) sehen die Gynäkomastie als eine präkanzeröse Erkrankung an. DA SILVA HORTA (1955) dagegen erkennt nur in der Mastopathia cystica eine Präkanzerose. Er trennt die Gynäkomastie als einen reinen hyperplastischen Vorgang von diesen proliferativen und alterativen Neubildungen ab.

Im Hinblick auf die Pathogenese der Gynäkomastie drängt sich die Frage auf, ob die Ernährungsschäden oder Funktionsstörungen der Leber, die erfahrungsgemäß eine Gynäkomastie auslösen, auch Beziehungen zur Ausbildung von Karzinomen in der männlichen Brustdrüse haben. Für die Gynäkomastie sind diese Fragen von TRAUTMANN und KANTHER (1947) und von OVERZIER (1949) bearbeitet worden. Danach treten bei chronischem Hunger in verschiedenen Organen Funktionsstörungen ein, insbesondere vermag die Leber östrogene Substanzen nicht oder nur unvollkommen zu inaktivieren so daß ein Hyperöstrinismus eine Brustdrüsenproliferation hervorrufen kann. Derartige chronische Stimulierungen des Milchdrüsenepithels werden für die häufigen Hyperplasien der männlichen Brustdrüse und für die Tumorentwicklung verantwortlich gemacht. In den tropischen und subtropischen Ländern tritt hierzu ein weiterer Faktor, der die starke Vermehrung der männlichen Brustdrüsenkarzinome auf etwa 10 % gegenüber Europa und USA um 1 % erklären könnte. In Ägypten werden Schäden und Funktionsstörungen der Leber nach EL GAZAYERLI und ABDEL-AZIZ (1963) durch die häufige Bilharziose ausgelöst. Etwa 70 % ist von Bilharziose befallen und das Karzinom der männlichen Mamma wird dort mit einer Frequenz von 6 % angegeben.

So findet die unterschiedliche Epidemiologie dieses Tumors durch lokale häufige Erkrankungen eine Erklärung.

d) Endokrine Faktoren:

Es ist aus der Literatur bekannt, daß Östrogene das Wachstum von Mamma-Karzinomen beschleunigen und unter Umständen auch hemmen können. Etwa 50 % der Mamma-Karzinome sind östrogenabhängig und besitzen als solche einen hohen Prozentsatz an Barr'schen Zellkörperchen (EHLERS, 1960). LIEBEGOTT (1948) beobachtete, daß seit der Einführung der Follikel-Hormon-Therapie bei Prostata-Karzinomen das männliche Mamma-Karzinom zahlenmäßig zugenommen hat. Daraufhin haben STAHL und ENGLERT (1954) eine Befragung von 17 000 Prostata-Karzinomträgern, die mit Östrogen behandelt wurden, durchgeführt. Nur in einem Fall konnte ein Mamma-Karzinom festgestellt werden. LOME (1970) berichtete über einen 64jährigen Mann mit einem gesicherten Adenokarzinom der Prostata. Nach hormoneller Behandlung entwickelte sich bei dem Patienten ein Adenokarzinom der Mamma, kein primäres Neoplasma, sondern eine Metastase des Prostatatumors. LOME festigte seine Behauptung durch eine histochemische Untersuchung. Der Prostatakrebs und die Mammametastase enthielten beide saure Phosphatase. In der Weltliteratur werden 16 Fälle über die Entstehung des Brustkrebses bei Männern nach Östrogen-Zufuhr erwähnt.

ABRAMSON und WARSCHAWSKY (1948), MC CLURE und HIGGINS (1951), LIEBEGOTT (1948) und LIEBESKIND (1955) sind die Verteidiger dieser Theorie. Weitere Beobachtungen liegen von O'GRADY und MC DIVITT (1969) von einem 77Jahre alten Mann mit Mammakarzinom nach 7jähriger

Stilböstrol-Behandlung vor. In diesem Sinne sprechen auch Feststellungen von DODGE, JACKSON und MULDAL (1969) über Häufungen des Karzinoms der Mamma beim Klinefelter-Syndrom. BENSON (1957), LOME (1970), GREENING und AICHROTH (1965) lehnen einen Zusammenhang zwischen der Östrogen-Applikation und dem Auftreten des Mamma-Karzinoms ab.

Eine aufschlußreiche Tabelle zu diesen Fragen wurde von BENSON (1957) veröffentlicht (Tabelle 5). Er hat 16 Fälle von männlichen Mamma-Karzinomen, die angeblich durch Hormontherapie entstanden, genauestens studiert. Nur in einem Fall (CAMPBELL und ABRAMS 1951) lagen exakte Angaben über histologische Untersuchungen, prämortal und postmortal, vor. In diesem Falle war das Mamma-Karzinom sekundär, das heißt als Metastase des Prostata-Karzinoms entstanden.

Autor	Jahr	prämortale Gewebs-untersuchung		postmortale Gewebs-untersuchung		pathologische Beurteilung der Brustdrüsen-veränderungen
		Prostata	Mamma	Prostata	Mamma	
Darget	1946	nein	ja	nein	nein	keine
Seaman	1947	nein	nein	nein	nein	keine
Abramson u. Warshawsky	1948	nein	nein	ja	ja	keine
Reimann u. Hunziker	1948	nein	ja	nein	nein	primär
Liebegott	1948	nein	ja	nein	nein	primär
Gardini	1948	nein	ja	ja	ja	sekundär
Howard u. Grosjean	1949	nein	nein	ja	ja	keine
Entz	1948	nein	ja	nein	nein	sekundär
Corbett u. Abrams	1950	nein	nein	ja	ja	sekundär
Campbell u. Cummins	1951	ja	ja	ja	ja	sekundär
Gibba	1952	nein	ja	nein	nein	keine
Graves u. Harris	1952	ja	ja	-	-	primär
Jakobsen	1952	nein	nein	ja	ja	primär
Keller	1953	nein	ja	nein	nein	keine
Claisse u. Daymas	1951	nein	nein	ja	ja	sekundär
Schwein-gruber	1956	ja	nein	ja	ja	sekundär
Benson	1957	ja	ja	nein	nein	sekundär

Tabelle 5: Zusammenstellung der mikroskopischen Gewebsuntersuchungen und Urteile der Pathologen.
Von R.BENSON (1957)

5. Klinische Symptome:

Nur wenige Männer widmen einem Knoten oder einer Schwellung in ihrer Brustdrüse die gebührende Beachtung. Der schmerzlose Beginn der Erkrankung und die Angst vor einer Operation sind die Ursachen, daß der Arzt zu spät aufgesucht wird. Es ist dessen Aufgabe, durch systematische Untersuchungen diese maligne Geschwulst so früh wie möglich zu erfassen. Nur durch eine Früherkennung kann der Arzt die im allgemeinen schlechte Prognose dieser Krankheit günstig beeinflussen. Das Mamma-Karzinom beim Manne weist im Prinzip die gleichen Symptome auf wie das Mamma-Karzinom der Frau. Das männliche Mamma-Karzinom unterscheidet sich vom weiblichen durch höheres Durchschnittsalter, früher eintretende Ulzerationen, häufige und frühzeitige Metastasen, höhere Mortalität und größere Malignität.

a) Knoten-Bildung: Am häufigsten findet man bei männlichem Brustdrüsenkrebs einen Tumorknoten als Erstsymptom. Die meisten Knoten, 89 %, konnten GREENING und AICHROTH (1965), die wenigsten GILBERT (1933), 29 %, als Erstsymptom feststellen. Bei unseren 5 beobachteten Patienten wurde in 5 Fällen ein Knoten getastet.

Die tastbaren Tumoren sind oft von fester Konsistenz und von variabler Größe.

b) Schmerzen: Einige Patienten klagen über Schmerzen, Juckreiz oder lokale Druckempfindlichkeit. Die stechenden Schmerzen kommen durch die in Mitleidenschaft gezogenen Interkostal-Nerven zustande. In der zugänglichen Literatur hat nur SINNER (1967) in 29 % der Fälle eine Schmerzangabe der Patienten erwähnt (Tabelle 6).

c) Hautveränderungen: Die vom Krebs befallene Mamma beim Manne ist sehr häufig mit einer Hautveränderung v rbunden. Diese Veränderung fängt mit sog. Gänsehaut an und geht nach bläulicher Verfärbung zu Ulzerationen über. Dieser Vorgang ist folgender: Bei seinem fortdauernden Wachstum verschmilzt das Karzinom mit den benachbarten Gewebeteilen, besonders mit der Haut. Hier fixiert der Krebs die Haut und wird unverschieblich. Wenn der Tumor schrumpft, kann die Haut eingezogen werden. Das geschieht am häufigsten an der Mamille, weil der Krebs gerade unter dieser oder in ihrer Umgebung seinen Sitz hat. Bei späterer Schrumpfung zieht er dann die Mamille ein. Wenn aber der Knoten wächst, so wölbt er die Haut vor und spannt sie über sich. Die Epidermis wird durchbrochen, es bilden sich Ulzerationen und der Krebs wird sichtbar.
HAAGENSEN (1957) fand in 31,3 % und TREVES (1954) dagegen nur in 4,8 % der Fälle eine ulzerierte Haut der Mamma bei Karzinom.

d) Brustwarzen-Retraktion: GREGL, YU, STANKOVIC und NADRAU (1969) nehmen die Retraktion als zweithäufigstes Zeichen für eine maligne Neubildung in der männlichen Brustdrüse an.
HAAGENSEN (1957) konnte in 44 % der Fälle eine Brustwarzen-Retraktion beobachten, dagegen DE BLOIS (1963) nur in 2 % der Fälle.

e) Sekretion: In seltenen Fällen kann man einen serös-sanguinolenten Ausfluß aus der Mamille beobachten. Dieses wird in der Literatur als blutende Mamma bezeichnet. Die Sekretion aus der Brustwarze kann blutig, serös oder blutig-serös sein.

Autor	Gesamtfälle	% Knoten	% Schmerzen	% Sekretion	% Ulzeration	% Brustwarzen-Retraktion
Warfield (1901)	78	-	-	-	-	37
Neal (1932)	50	-	-	6	-	-
Gilbert (1933)	47	29	-	-	-	29
Sachs (1941)	205	50	-	14	-	-
Treves (1954)	146	67	-	13	4	7
Mohardt (1956)	21	-	-	-	(36)	(14)
Haagensen (1957)	16	-	-	(12)	(31)	(44)
De Blois (1963)	50	78	-	-	8	2
Aichroth u. Greening (1965)	28	(89)	-	-	(25)	-
Sinner (1967)	27	(74)	(29)	(11)	(7)	(18)
Triska (1967)	48	-	-	-	14	-
Eigene Beobachtung (1971)	6	(100)	(40)	-	-	-

Prozentangaben, die sich auf Fallzahlen unter 30 beziehen, sind in Klammern gesetzt und nur bedingt mit den übrigen vergleichbar.

Tabelle 6: Klinische Symptome des männlichen Mammakarzinoms.

6. Pathologie

a) Normale und pathologische Histologie: Die Brustdrüse des Mannes unterscheidet sich von der weiblichen Mamma neben der Größe durch die Ausbildung eines Gangsystems mit kleinen Adventivsprossen, ohne daß es zur Ausbildung von Drüsenläppchen oder eines Mantelgewebes als lockere Mesenchymhülse um die Lobuli kommt. Bis zur Geschlechtsreife unterscheiden sich die Brustdrüsen bei beiden Geschlechtern nicht. Während sich danach bei Mädchen die Läppchenbildung mit einer allgemeinen Drüsenproliferation ausbildet, neigt die Mamma beim männlichen Geschlecht in der Pubertät zur Ausbildung der vorübergehenden physiologischen Pubertätsmakromastie. In den Mannesjahren ist die Brustdrüse ein kleines und bedeutungsloses Organ, das erst im höheren Alter wieder an Größe gewinnt und dann als Altersgynäkomastie in Erscheinung tritt.

Die Karzinome der Mamma virilis gehen von den Epithelien der Drüsengänge aus und unterscheiden sich in ihrem feingeweblichen Aufbau von den Karzinomen der weiblichen Brustdrüse nicht. Nach HAAGENSEN (1971) dominieren beim männlichen Geschlecht eher differenzierte Formen, das heißt papilläre und intraduktale Karzinome, wohingegen die soliden und skirrhösen Karzinome, die Domäne beim weiblichen Geschlecht, nicht überwiegen. Nach älteren Autoren wird jedoch das solid-skirrhöse Karzinom auch in der männlichen Brustdrüse als häufigster maligner Tumor bezeichnet (BRUCK u. LORBECK, 1955) (vgl. Tab. 7).

b) Ausbreitung und Metastasen: In der gewebsarmen männlichen Brust ist eine Einwucherung des Karzinoms in seine Umgebung und auch eine Ausbreitung in die regionären Lymphdrüsen wesentlich früher zu erwarten als in der großen und gewebsreichen Brust der Frau.

Autor		Gesamtfälle	Carcinoma Solidum Simplex %	szirrhöses Karzinom %	Adenokarzinom %	medulläres Karzinom %	Gallert Karzinom %
Wainwright	(1927)	78	-	49	17	18	3
Sachs	(1941)	205	-	19	40	9	-
Bruck u. Lorbek	(1955)	12	(33)	(25)	(25)	-	-
Ruef	(1960)	16	(31)	(30)	(8)	(6)	-
Sinner	(1961)	27	(33)	(11)	(7)	(7)	-
Triska	(1967)	48	50	12	9	1	-
Eigene Beobachtung	(1971)	6	(60)	(40)	-	-	-

Tabelle 7: Histologische Formen des Mammakarzinoms und ihre Häufigkeit nach 6 Autoren.

TREVES (1956) unterscheidet im Krankheitsverlauf des männlichen Mamma-Karzinoms drei verschiedene Entwicklungsphasen:

Initialphase mit indolentem, harten und schlecht abgrenzbarem Tumor. Der Sitz des Tumors ist unter dem Warzenhof oder unter der Brustwarze. Der Tumor ist manchmal von eitriger, seröser oder blutig-seröser Sekretion begleitet.

Regionäre Ausbreitung:

1. Durch infilteratives Wachstum: Adhärenz der Haut, Retraktion der Warze. Einziehung oder Warzenhochstand. Ulzerationen und Superinfektionen. Wegen fehlendem Fettgewebe rasche Ausbreitung in die Tiefe und Einwachsen in die Pectoralis-Muskulatur.

2. Lymphogene Ausbreitung: Frühzeitiger Befall der axillären Lymphknoten. Bei 70,4 % der Patienten konnte SINNER (1961) bei der Aufnahme eine axilläre Lymphknoten-Metastase feststellen. Die Tabelle 8 zeigt eine Übersicht über den Anteil der Achselhöhlen-Lymphknoten-Metastasen, der von 10 Autoren angegeben wurde.

Die wenigsten Fälle mit axillären Lymphknoten-Metastasen gibt GILBERT (1933) mit 25,5 %, die meisten MÜLLEDER (1922) mit 83,3 % an. Später werden auch die infraklavikulären Drüsen sowie die Kette der Mammaria interna befallen. In der Literatur werden keine exakten Angaben über die Häufigkeit dieser Metastasen gemacht.

Generalisations-Phase: Pleuropulmonale Metastasen. Ossäre Metastasen (Wirbelkörper, Rippen, Schultergürtel und Becken). Metastasen in den parenchymatösen Organen: Lunge, Leber und Gehirn.

SACHS veröffentlichte 1941 eine Arbeit über 205 männliche Mamma-Karzinome. Er stellte bei 62,5 % eine Lungenmetastase, bei 33,5 % Pleura-, bei 25 % Leber-, bei 20 % Beckengürtel- und bei 29,2 % Rippen- und Axillae-Metastasen fest. Wegen der Neigung des Mamma-Karzinoms zur Metastasierung empfiehlt TRISKA (1967), daß bei jeder Untersuchung die Brustdrüse inspiziert und die Axilla genau palpiert wird. Jeder palpable Lymphknoten oder Tumor in der Axilla, auch ohne pathologischen Befund in der Mamma, wird von ihm entfernt und histologisch untersucht. Zeigt das Präparat ein Karzinom, wird sofort eine Ausräumung des Drüsenkörpers vorgenommen. Ein männliches Mamma-Karzinom, das im 1. Stadium erfaßt wird, hat eine Heilungsquote von 90-95 %. SINNER (1967) stellte bei der ersten klinischen Untersuchung der Mamma-Karzinomträger allerdings bei 75 % schon eine Metastase fest.

Autor	Jahre	axilläre Lymphknoten-Metastasen %	Anzahl der Fälle
Mülleder	1922	(83)	12
Gilbert	1933	25	47
Neal	1933	26	50
Rose	1936	(60)	18
Rosh	1949	(72)	25
Huggins	1955	72	75
Treves	1956	46	146
Sinner	1961	(70)	27
Greening und Aichroth	1965	(64)	28
Triska	1967	66	48
Eigene Beobachtung	1971	(80)	6

Tabelle 8: Prozentuale Angaben der axillären Lymphknoten-Metastasen von 10 Autoren.

7. Morbus Paget der männlichen Brustdrüse

Die meisten der männlichen Mamma-Karzinome nehmen ihren Ausgang entweder vom Epithel der kleineren Gänge und Sprossen oder von den Ausführungsgängen und nur ein kleiner Teil von den Brustwarzen. Das Vorkommen eines Paget beim Manne ist eine ausgesprochene Seltenheit. Nach CRICHLOW (1969) waren bis dahin nur 13 Paget Fälle in der Weltliteratur bekannt. Von 1921-1954 kamen nur 2 Paget-Fälle der männlichen Brustdrüse in der Würzburger Universitäts-Klinik (FRIEDRICH, 1965) zur Aufnahme. Nach einer Aufstellung aus dem Memorial Center for Cancer in New York (MARSDEN, 1954) beträgt der Anteil des Paget-Karzinoms 1,5 % des männlichen Brustkrebses. Die Diagnose des Pagets stützt sich vor allem auf das klinisch ekzemartige Bild im Bereich der Mamille, sowie auf die histologisch nachweisbaren Pagetzellen. ARZT und KERN (1925) unterscheiden zwei Formen beim Morbus Paget. In der Mehrzahl der Fälle läßt sich neben den typischen Hautveränderungen in der Tiefe auch ein Karzinom nachweisen. Bei einer kleineren Gruppe gelingt dieses auch beim Serienschnitt nicht. Obwohl der männliche Paget durch bessere Beobachtungsverhältnisse leichter zugänglich ist als der weibliche, kommen Männer trotzdem viel später zur Behandlung. Da bei Männern die retromammären Fettpolster fehlen und eine sehr enge anatomische Beziehung zur Brustwand besteht, muß mit einer raschen Ausbreitung des Karzinoms gerechnet werden.

8. Differentialdiagnose

Differentialdiagnostisch sind neben benignen Veränderungen andere primäre bösartige Tumoren abzugrenzen.

a) Gutartige Veränderungen: Unter den gutartigen Tumoren der männlichen Mamma findet man sehr selten Fibrome, Adenome, Myxome, Lipome, Hämangiome, Chondrome, Lymphangiome, Adeno-Fibrome, Papillome, solitäre Zysten, Gynäkomastien, Lues, Mamma-Tbc. und Mastitis. Die Differentialdiagnose ist, abgesehen von der Gynäkomastie, in erster Linie gegen Fibrome und Adenome der Mamma zu stellen. Diese Tumoren treten im gleichen Alter, also um das 50. Jahr oder später auf, sie sind eingekapselt, scharf begrenzt und schmerzlos. Sie erscheinen relativ derb, aber sie sind nicht höckerig und nicht mit der Unterlage verwachsen. Das Wachstum dieser Tumoren dauert Monate oder sogar Jahre und sie metastasieren nicht, was ein Beweis für ihre Gutartigkeit ist.

Die Tabelle 9 zeigt nur 4 statistische Angaben, die den Anteil der benignen und malignen männlichen Mamma-Tumoren betreffen, die älteren Arbeiten entstammen. Leider wurden in neueren Veröffentlichungen keine Angaben über diese Frage gemacht.

Autor	Jahr	Gesamt-Fälle	maligner Anteil	benigner Anteil
Williams	1889	25	19	6
Finsterer	1906	14	11	3
Rose	1936	14	11	4
Schuchardt	1947	269	247	22

Tabelle 9: Verhältnis der malignen und benignen Tumoren der männlichen Brustdrüse.

b) Primär bösartige Tumoren: Als primär bösartige Tumoren sind, differentialdiagnostisch gesehen, Sarkome und Morbus Paget zu erwähnen. Über Paget der männlichen Mamma wurde im vorausgehenden Kapitel berichtet. Sarkome sind ausgesprochen seltene und bösartige Tumoren der männlichen Brustdrüse. Nach STUCKE (1947) treten Sarkome fast immer einseitig auf. Der Anteil der Sarkome an den gesamten bösartigen männlichen Mamma-Tumoren beträgt nach ROSE (1936) 2,3%, nach SCHACHTER (1947) 3 % und nach STUCKE (1947) 10,5 %. Wenn auch bereits klinisch ein Teil der Tumoren differentialdiagnostisch mit relativ großer Wahrscheinlichkeit abgrenzbar sind, sollte die Biopsie und die histologische Untersuchung doch unbedingt dem klinischen Befund folgen.

9. Zur Therapie

Zur Planung einer sinnvollen Therapie spielt das Krankheits-Stadium, in dem der Patient zur Behandlung kommt, eine große Rolle. TRISKA (1967) empfiehlt drei Möglichkeiten, das Behandlungsergebnis günstig zu beeinflussen:

1. Früh-Diagnose
2. radikales operatives Vorgehen
3. gezielte Vor- und Nachbehandlung

Radikaloperation:

Nach dem Schrifttum sind viele Autoren (TREVES und HOLLEB, 1955, WÜST und HERMES, 1971) der Meinung, daß von den Fällen, die keine Zeichen einer Metastasierung aufweisen und bei denen eine Radikaloperation durchgeführt wurde, durchschnittlich mehr als 55 % eine Lebenserwartung von mehr als 5 Jahren haben. Die Methode der Wahl bei dem nicht metastasierenden Mamma-Karzinom ist der Ablatio mammae nach ROTTER-HALSTED mit Mitnahme des M. Pectoralis major und Exstirpation des axillären Fettdrüsenkörpers en bloc. BAUER (1958) hat bei den Patienten, bei denen die klinische Diagnose eines Mamma-Karzinoms nicht eindeutig sicher war, den tastbaren Tumor exstirpiert und sofort histologisch untersucht. War ein Karzinom zu erkennen, erfolgte in derselben Narkose die radikale Operation. Die Radikaloperationen, die mit Röntgen-Nachbestrahlung kombiniert wurden, zeigten bessere Ergebnisse als die alleinige operative Therapie. SACHS (1941) operierte 205 Mamma-Karzinome mit Nachbestrahlung. 52,8 % zeigten nach 5 Jahren keine Rezidive. WÜST und HERMES (1971) haben an Hand eigener Fälle festgestellt, daß die 5 Jahr-Heilung bei nachbestrahlten Fällen bemerkenswert höher liegt als bei nicht Nachbestrahlten. In einigen Kliniken hat man für

eine kurze Zeit zusätzliche Röntgen-Vorbestrahlungen durchgeführt. Da diese keine befriedigenden Erfolge verbuchen konnten, wurden sie wieder eingestellt.
RUEF hat im Jahre 1960 folgende Therapie-Richtung vorgeschlagen:

Stadium I: Radikaloperationen, keine Nachbestrahlung oder hormonelle Behandlung.
Stadium II: Regelmäßige Nachbestrahlungen und die Anwendung gegengeschlechtlicher Hormone.
Stadium III: Kastration, Hormongaben und Zytostatika.
Stadium IV: Bei generalisierten Metastasen beiderseitige Adrenalektomie und Hypophysen-Ausschaltung.

Kastration: Eine bilaterale Orchiektomie bei metastasierenden Mamma-Karzinomen wurde mit gutem Erfolg in den Jahren 1941-1957 von TREVES durchgeführt. 42 Patienten wurden von ihm beiderseitig orchidektomiert. Insgesamt zeigten 98 % eine subjektive oder objektive Besserung. 68 % mit objektiver Remission. Bei diesen Patienten konnte er eine röntgenologisch deutlich nachweisbare pulmonale- und Knochenmetastasen-Reduktion registrieren. Subjektive Besserung in Form von Schmerzlinderung u.a. stellte er bei 75 % fest.

Einige Autoren (BOUTOURAS, 1965, TREVES, 1955, WOODHAMS und BROWN, 1965) schlagen vor, Kortikosteroide zu verabreichen, falls nach der Kastration der Tumor wieder zu wachsen beginnt. Die Zahl der mit dieser Methode behandelten Fälle ist zu gering, als daß man ein Urteil darüber fällen könnte.

Hypophysen-Ausschaltung und Adrenalektomie: Wenn die Metastasen auf die Kastration reagiert haben, kann man durch ablative Maßnahmen (Adrenalektomie oder Hypophysektomie) das Auftreten eines 2. Rezidivs beeinflussen.

In der Universitäts-Klinik Heidelberg führt man seit 1954 bei generalisierten Metastasen eine beiderseitige Adrenalektomie und seit 1955 eine Hypophysen-Ausschaltung durch.
DAO (1953), BERGENSTAL und HUGGINS (1952) berichten über einzelne Fälle mit Reaktivierung der Lungen- und Pleura-Metastasen nach einer Orchiektomie. Bei einer Adrenalektomie erfolgte dann die Remission
PYRAH (1954), SMIDDY und DOUGLAS (1957) konnten in einigen Fällen Rückbildung von Rippen- und Lungen-Metastasen nach einer bilateralen Adrenalektomie beobachten.
WANKE und KRICKE (1961) haben konservativere Einstellungen. Sie stellen folgende Indikationen:

1. Die hormonabhängigen, metastasierenden oder rezidivierten Mamma-Karzinome sollten hypophysektomiert werden.

2. Adrenalektomie oder Hypophysektomie sollten nur bei noch befriedigendem Allgemeinzustand, bei suffizienten Kreislauf und zumeist im Lebensalter unter 60 Jahren ausgeführt werden.

Etwa 50 % der Mamma-Ca. sind hormonabhängig.
Die Hypophysektomie bei hormonabhängigem Mamma-Ca. kann auch versagen, wenn bereits eine Metastasierung in innere Organe (Leber, Lunge, Pleura, Gehirn) vorhanden ist. Bei einer Hypophysen-Ausschaltung können Komplikationen in Form von Sehstörungen, Liquorfisteln und Störungen des Wasserhaushaltes auftreten. Wir müssen uns darüber im klaren sein, daß eine Heilung des Mamma-Ca. durch diese Wege allein nicht möglich ist. Die besten Erfolge, die nach diesen Maßnahmen erzielt und als objektive Remission bezeichnet wurden, waren ein Schwinden der pulmonalen oder Skelettmetastasen für mehr als 6 Monate und kein Auftreten von neuen Tochtergeschwülsten.

Hormon-Behandlung und ihre Probleme: Das Mamma-Karzinom des Mannes ist eine sehr selten vorkommende Krebs-Art. Deshalb ist eine statistische Signifikanz über das Ansprechen dieses Tumors auf hormonale Therapie kaum zu gewinnen. Im Jahre 1939 berichteten LOESER und ULRICH erstmals über die Anwendung gegengeschlechtlicher Hormone beim Mamma-Karzinom. K.H.BAUER hat ab 1948 bei allen Stadien II und III regelmäßig eine Hormontherapie durchgeführt. TREVES (1959) behandelte 14 Patienten, bei denen der Effekt der Orchiektomie nachließ, mit Östrogenen. 7 bekamen Athinyl-Oestradiol. 2 davon sprachen gut auf die Therapie an, der Rest mangelhaft oder gar nicht. 1 Patient wurde mit Progynon behandelt, was zu keinem Erfolg führte. Bei einem mit Premarin behandelten Patienten entwickelte sich eine Gynäkomastie. Die 5 übrigen wurden mit Stilboestrol behandelt. Hier zeigte sich auch kein Erfolg.

WÜST und HERMES (1971) dagegen berichten über einen Patienten mit Lungen-Metastasen, der mit Progynon-M behandelt wurde. Hier wurde eine Remission von 2,5 Jahren erreicht. Das Progynon-M wurde allerdings mit einem Zytostatikum kombiniert.

HUGGINS hat im Jahre 1941 die Follikel-Hormonbehandlung des Prostata-Karzinoms eingeführt. Als Nebenwirkungen hat man vor allem Spannungsgefühl in den Brustdrüsen, Schwellung der Brüste und Schmerzhaftigkeit der Brustwarzen bei Berührung beobachtet. MOORE und WATTENBERG (1945) haben diese Veränderungen mikroskopisch verfolgt. Sie konnten eine Proliferation des Gang-Epithels, Zunahme des Bindegewebes und eine Verlängerung der Drüsengänge feststellen, aber niemals eine maligne Neubildung. LIEBESKIND (1955) konnte durch eine Reihe von experimentellen Arbeiten an Mäusen nach Östrogen-Zufuhr

einen erheblichen Anstieg der Tumorrate des Brustkrebses beweisen. Dieses aber nur bei Männchen in Stämmen mit großer Krebs-Neigung. In Stämmen ohne Krebs-Bereitschaft konnte er auch durch hohe Dosen kein Karzinom erzeugen. - BAIERL (1953) schreibt, daß das Follikelhormon nicht ohne weiteres zu den cancerogenen Stoffen gerechnet werden kann, aber doch bedingt ein krebsauslösender Stoff ist.-Nach BUTENANDT's(1950) Meinung ist das Follikel hormon nur eines der notwendigen Faktoren für die Manifestierung des Mamma-Karzinoms. Ein 2. Faktor ist genetischer Natur. Später haben STAHL und ENGLERT (1954) durch Rundfragen bei 150 Urologen festgestellt, daß unter 17 000 mit weiblichen Hormonen behandelten Patienten nur ein Mamma-Ca. beobachtet wurde.

1955 berichteten BAIERL und LIEBESKIND von einem Patienten mit Ulcus ventriculi, das mit Östrogen behandelt wurde, worauf sich ein Mamma-Karzinom entwickelte. K.H.BAUER (1949) warnt vor der Anwendung von Stilben-Präparaten, wenn die Diagnose für einen malignen Tumor nicht ganz sicher erscheint. KELLER (1953) schreib daß die synthetischen Präparate (Cyren, Östromon, Hormostilboral) ganz andere chemische Struktur-Formeln haben. Sie wirken zwar östrogen, aber üben speziell auf die Mamma einen so starken proliferierenden Reiz aus, daß die beobachtete Gynäkomastie und andere Mamma-Veränderungen bedenkliche Formen annehmen können. LIEBEGOTT berichtete im Jahre 1948 über einen Fall, wo 200 mg. Ovocyclin genügten, ein Mamma-Karzinom zu erzeugen. - Wir sehen, wie jung die Hormon-Therapie noch ist und wie weit die Meinungen auseinander gehen.

10. Überlebensrate nach 5 Jahren

Nach NANAY's (1940) Berechnung ist die 5-jährige Heilung bei Steinthal II in 30 - 45 % und bei Steinthal III in 0 - 20 % der Fälle zu erwarten.
Wie in der Abb. 4 zu ersehen ist, kommen durchschnittlich nur 18,8 % im Stadium I und 81,2 % im II. und III. Stadium zur Aufnahme. Höchstens 20 % der Patienten suchen im I. Stadium einen Arzt auf (Tabelle 10).
Die männlichen Karzinom-Träger haben nach LEIS's (1970) Meinung in etwa 75 % eine Chance, die 5-Jahres-Heilungsgrenze zu überschreiten, wenn das Karzinom noch operabel ist und noch keine Metastasen vorhanden sind. Bei schon bestehenden Metastasen sinkt diese Aussicht auf etwa 25 % ab. - GRÜNING und AICHROTH (1965) berichteten von 28 Mamma-Karzinomträgern, von denen 45 % die 5-Jahres-Heilung erreichten. - 40 % der von LIECHTI, DAVIS und GELFSTEIN (1967) behandelten Patienten erreichten die 5-Jahres-Heilung. - STEPHENSON und GORDON (1969) haben mit 20 % und TRISKA (1967) mit 25 % weitaus schlechtere Ergebnisse in Bezug auf die 5-Jahres-Heilung registriert.

Autor	Janre	I. Grad %	II. u. III. Grad %
Nanay	1940	18	81
Blomm	1950	19	80
Treves u. Holleb	1955	16	84
Bruck u. Lorbek	1960	20	80
Greening u. Aichroth	1965	20	80

Tabelle 10: Einteilung der Fälle bei der Aufnahme nach Steinthal

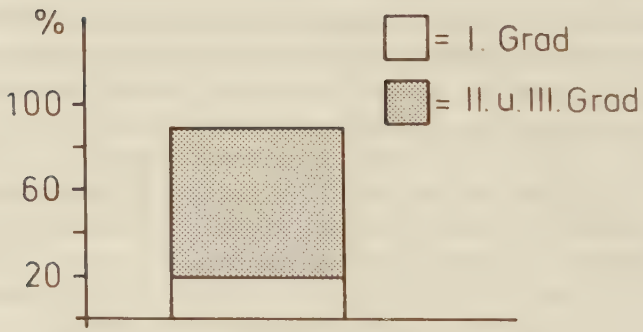

Abb. 14 Anteil der Patienten in 3 Stadien

= I. Grad

= II. u. III. Grad

11. Allgemeine Prognose

Die Erfahrungen zeigen, daß der Krankheitsverlauf des Mamma-Karzinoms beim Manne deutlich schlechter ist als bei der Frau, da Frauen in der Regel ihrer Brust mehr Bedeutung beimessen als Männer.
Die längere Anamnese und die anatomischen Besonderheiten des Tumors bewirken, daß bei gleicher Therapie bei Männern schlechtere Prognosen erzielt werden als bei Frauen. - Die Studie der bis jetzt veröffentlichten Fälle zeigt, daß die allgemeine Prognose bei jüngeren Mamma-Karzinomträgern schlechter ist als bei älteren. Die Prognose dieses Malignoms kann durch Früherkennung, gezieltes und radikales Vorgehen und Röntgen-Nachbestrahlung wesentlich positiver ausfallen.

Nach Feststellungen von RUEF (1960) und HAAGENSEN (1951) hat die Lokalisation des Karzinoms auch einen Einfluß auf die Prognose. Beide Autoren meinen, daß die Karzinome, die ihren Sitz an den inneren unteren Quadranten haben, schlechtere Prognosen aufweisen.

Mit Rücksicht auf den Umstand, daß nur vereinzelt kasuistische Mitteilungen vorliegen, die aber über das weitere Schicksal nicht berichten, läßt sich die Prognose in Prozenten nicht bestimmen. - Solange Männer die Veränderungen an ihrer Brust als völlig nebensächlich und als bald wieder vorübergehende Erscheinung betrachten, darf man keine günstige Prognose bei diesem Tumor erwarten.

IV. Zusammenfassung

Das Mamma-Karzinom des Mannes ist ein seltenes Krankheitsbild. Von 1958-1971 gingen im Pathologischen Institut der Universitäts-Kliniken Mainz nur 7 Fälle ein.

Die Häufigkeit des Brustdrüsenkrebses bei Männern beträgt in Europa und Nordamerika etwa 1 %, in tropischen und subtropischen Ländern bis 27 % der gesamten Mamma-Karzinome. Das männliche Mamma-Karzinom unterscheidet sich vom weiblichen durch höheres Durchschnittsalter, früher eintretende Ulzerationen, häufige und frühzeitige Metastasen, höhere Mortalität und größere Malignität.

Das Mamma-Karzinom kommt bei Männern häufig zwischen dem 55. und 70. Lebensjahr vor.

Die Ätiologie und Pathogenese des Brustdrüsenkrebses bei Männern steht mit einer Reihe von Faktoren in Verbindung. Von diesen Faktoren sind Heredität, Trauma, Ernährungsschäden, maligne Entartung und hormonelle Störungen zu erwähnen. Die Frage, ob Östrogen karzinomerzeugend wirkt, ist zu verneinen. Bis heute konnte niemand den Beweis für eine kanzerogene Theorie erbringen. Das Follikelhormon ist nur eines der notwendigen Faktoren für die Manifestierung eines Mamma-Karzinoms. Ein 2. Faktor ist genetischer Natur. Östrogen kann daher zu den bedingt krebsauslösenden Stoffen gezählt werden.

Als Erstsymptom dieser Erkrankung ist die Knotenbildung durchschnittlich in 69,6 % der Fälle beobachtet worden. In unserem Krankengut konnte man in 100 % der Fälle einen Tumor tasten. Bei 40 % dieser Fälle waren die Knoten schmerzhaft.

Weitere klinische Symptome können Sekretion, Ulzeration und Brustwarzen-Retraktion sein. Das häufigste histologische Bild des männlichen Mamma-Karzinoms ist das Carcinoma solidum simplex. 60 % der von uns beobachteten Fälle waren von dieser Karzinom-Art. An 2. Stelle liegt das scirrhöse Karzinom; bei unseren untersuchten Fällen in etwa 40 %. Das medulläre- und das Adenokarzinom sind nicht so häufig wie die beiden obengenannten. Fast 70 % der Patienten kommen mit Achselhöhlen-Metastasen zur Aufnahme. Bei uns konnte in 80 % der Fälle eine axilläre Lymphknoten-Metastase festgestellt werden. Pleuropulmonale-, ossäre- und Metastasen der parenchymatösen Organe folgen ziemlich rasch den lymphogenen Metastasen.

Der Morbus Paget der männlichen Brustdrüse ist sehr selten, es betrifft etwa 1,5 % der gesamten männlichen Mamma-Karzinome. Bis 1969 waren nur 13 männliche Paget-Fälle in der Literatur bekannt.
Differentialdiagnostisch sind Gynäkomastie, gutartige Tumoren und maligne mesenchymale Geschwülste zu unterscheiden.

Therapeutisch wurde von den meisten Autoren im I. Stadium eine Radikaloperation, im II. Stadium Radikaloperation, Nachbestrahlung und Anwendung gegengeschlechtlicher Hormone und im III. Stadium, bei generalisierten Metastasen, eine Kastration, Adrenalektomie, Hypophysen-Ausschaltung, Hormon- und Zytostatikagaben mit befriedigenden Ergebnissen durchgeführt. Nur etwa 18,8 % der Patienten kommen im I. Stadium und 81,2 % im II. und III. Stadium zur Aufnahme.

Durchschnittlich erreichen etwa 35 % der Patienten die 5-jährige Heilungs-Grenze. Die allgemeine Prognose des männlichen Mamma-Karzinoms ist, im Verhältnis zum weiblichen, ungünstig. Nur durch Früherkennung kann eine günstigere Prognose erzielt werden.

V. Literaturverzeichnis

ABRAMSON, W., H. WARSCHAWSKY: Cancer of the Breast in the Male, secondary to Estrogenic Administration. J. Urol. 59, 76-82 (1948).

ADAM, W., W. NIKOLOWSKI und R. WIEHL: Carcinoma Mammae virile spontaneum. Arch. Klin. exper. Derm. 203, 1-14 (1956).

BÄSSLER, R.: Formen der Makromastie. Beitr. Path. Anat. 133, 430-460 (1966).

BÄSSLER, R., W. FORSSMANN: Experimenteller Strukturwandel der Drüsenzelle durch Hormonwirkung. Verh. dtsch. Ges. Path. 48, 240-245 (1964).

BÄSSLER, R., A. SCHÄFER: Elektronenmikroskopische und experimentelle Untersuchungen zur Morphologie der Gynäkomastie. Verh. dtsch. Ges. Path. 52. Tagung (1968).

BAIERL, W.: Zur Frage der Mammacarcinom-Manifestierung nach Cyren-B-Behandlung beim Mann. Med. Klin. 48, 1284-1286 (1953).

BAUER, K.H.: Das Krebsproblem. Berlin-Heidelberg-Göttingen 1949.

BAUER, K.H., E. KLARE: Zur Technik der percutanen Hypophysenausschaltung durch radioaktives Gold. Chir. 29, 145-158 (1958).

BENSON, W.R.: Carcinoma of the Prostate with Metastases to breasts and Testis. Cancer 10, 1235-1245 (1957).

BOUTOURAS, G.D., J.A. WOODHAMS and H.W. BROWN: Carcinoma of the Male Breast. J. Int. Coll. Surg. 43, 390-396 (1965)

BREDT, H.: Über Wesen und Formen der Gynäkomastie. Z. Konstit. Lehre 17, 29-54 (1932).

BRUCK, H., W. LORBEK: Der Brustkrebs beim Mann. Langenbecks Arch. Klin. Chir. 281, 96-100 (1955)

BRYAN, R.C.: Cancer of the Breast in a boy of 15. Surg. Gynec. Obstet. 18, 545-553 (1914).

BUCKLEY, E.J.: Malignancy in the male Breast.
J. Surg. 77, 646-653 (1949).

CAMPBELL, J.H., S.D. CUMMINS: Metastases, Simulating Mammary Cancer in Prostatic Carcinoma under Estrogenic Therapy.
Cancer 4, 303-311 (1952).

CATEL, W.: Differentialdiagnose des Symptoms Gynäkomastie.
Dtsch. med. Wschr. (1962) 24-29.

CORBETT, D.G., E.W. ABRAMS: Bilateral Carcinoma of the male Breasts associated with prolonged Stilbestrol Therapy for Carcinoma of the Prostate.
J. Urol. 64, 377-381 (1950).

CRICHLOW, R.W., B. CZERNOBILSKY: Pagets disease of the male Breast.
Cancer 24, 1033-1040 (1969).

DAO, L.Y.: Cancer of the male Breast treated by adrenalectomy.
Surg. Clin. N. Amer. 35, 1663-1667 (1955).

DODGE, O.G., A.W. JACKSON and S.MULDAL: Breast cancer and interstitial cell tumor in a patient with Klinefelter's syndrom.
Cancer 24, 1027 (1969).

EHLERS, F.N.: Über die Unterscheidung des Mamma-Carcinoms nach dem zellkernmorphologischen Geschlecht.
Langenbecks Arch. Klin. Chir. 295, 940-943 (1960).

EL GAZAZERLI, M.M. u. ABDEL-AZIZ, A.S.: On bilharziosis and male breast Cancer in Egypt.
Brit. J. Cancer. 17, 566-572 (1963).

FARROW, J.H., F.E. ADAIR: Effect of orchidectomy on Skelecal Metastases from Cancer of the male Breast.
Science 95, 654-671 (1942).

FRIEDRICH, H.W.: Paget der männlichen Brust.
Zbl. Chir. 31, 1293-1296 (1965).

FINSTERE, J.: Zur Pathologie der männlichen Brustdrüse mit besonderer Berücksichtigung der Tumoren.
Dtsch.Zschr. Chir. 84, 202-233 (1906).

GILBERT, J.B.: Cancer of the male breast with special reference to Etiology.
Surg.Gynec. Obstet. 57, 451-459 (1933).

GREENING, W.P., P.M. AICHROTH: Cancer of the male breast.
Brit. J. Cancer 19, 92-100 (1965).

GREGL, A.: Therapie und Prognose des Brustdrüsenkrebses beim Mann.
Bruns Beitr. Chir. 217, 295-302 (1969).

GREGL, A., D. YU, P. STANKOVIC und C. NADRAU: Klinische Symptomatik des Brustkrebses beim Mann.
Med. Welt 20, 197-200 (1969).

GRILL, W.: Mikroskopische Befunde bei präoperativ bestrahlten Mammacarcinomen.
Langenbecks Arch. Klin. Chir. 281, 101-108 (1955).

GUTHORN, P.J.: Carcinoma of the male breast.
Milit. Surg. 109, 110-114 (1951).

HAAGENSEN, C.D.: Diseases of the breast. 1.st and 2nd ed.
Philadelphia, London, Toronto 1957 u. 1971.

HARTMANN, A.W., P. MAGRISH: Carcinoma of breast.
Ann.Surg. 141, 792-798 (1955).

HERRMANN, J.B.: The Effect of Hormonal imbalance on Advanced Carcinoma of the Male Breast.
Ann. Surg. 133, 191-199 (1951).

HUGGINS, C.: Control of Cancer of Man by Endicrinologic Methods.
Cancer Res. 16, 825-830 (1956).

HUGGINS, C., T.L.Y. DAO: Adrenalectomy in Treatment of Advaced Carcinome of the Breast.
J.Amer.Med.Ass. 151, 1388-1394 (1953).

HUNT, C.J., J.KRAFT: Carcinoma of the male breast.
Amer.J.Surg. 82, 86-92 (1951).

JACKSON, A.W.: Carcinoma of male breast in Association with the Klinefelter syndrome.
Brit.Med.J. 1, 223-225 (1965).

KANTHER, R.: Mamma-Karzinom nach dystrophischer Gynäkomastie.
Med.Welt 14, 766-767 (1962).

KELLER, J.: Mamma-Karzinom nach Stilben-Behandlung eines Prostata-Karzinoms.
Z.ärztl.Fortbild. 47, 584-586 (1953).

KORTING, G.W.: Leitsymptom: Gynäkomastie.
Hautarzt 12, 529-533 (1961).

KRÜCKEMEYER, K.: Dysplasien des Drüsenepithels bei Fibrosis mammae virilis Beziehungen zum Karzinom.
Münch.Med.Wschr. 48, 2798-2801 (1968).

KÜHN, W.: Über 16 Fälle von Karzinomerkrankung der männlichen Brustdrüse.
Med.Diss. Berlin 1933.

LEIS, H.P.: Diagnosis and Treatment of Breast Lesions.
Ney York, 1970.

LIEBEGOTT,G.: Mammacarcinom beim Mann nach Follikelhormon-Behandlung.
Klin.Wschr. 26, 599-600 (1948).

LIEBESKIND, R.: Mammakarzinom beim Mann und Östrogentherapie.
Zbl. Chir. 15, 586-588 (1955).

LIECHTY, R.D., J. DAVIS, J. GLEYSTEEN: Cancer of the male Breast.
Cancer 20, 1617-1624 (1967).

LOME, L.G., G. AUSTEN jr.: Metastatic breast carcinoma of prostatic origin.
Amer.J.Surg. 120, 113-121 (1970).

MARSDEN, A.T.H.: The Aetiology of carcinoma of the Male Breast.
Schweiz.Z.Allg.Path.u.Bakt. 18, 728-730 (1955).

MC.CLURE, J.A., C.C. HIGGINS: Bilateral Carcinoma of Male Breast after Estrogen Therapie.
J.Amer.Med.Ass. 146, 7-9 (1951).

MC.DIVITT, R.W. und W.P. O-GRADY: Breast Cancer in a Man Treated with Diethylstibestrol.
Arch.Path. 88, 162-165 (1969).

MC.LAUGHLIN, J.S., H.C. HULL, F.ODA and R.W.BUXTON: Metastatic Carcinoma of the Male Breast: Remission by Adrenalectomy.
Ann.Surg. 162, 9-14 (1965).

MOSS, N.H.: Cancer of the Male Breast.
Ann.New York Acad. of Science 114, 937-950 (1964).

MULLEDER, A.: Zur Kasuistik der Mammacarcinome bei Männern.
Arch.Klin.Chir. 120, 686-694 (1922).

NANAY, A.V.: Die Geschwülste der männlichen Brustdrüse.
Bruns Beitr.Chir. 171, 415-436 (1940).

NEAL, M.P.: Malignant tumors of the male breast.
Arch.Surg. 27, 427 (1933).

OVERZIER, C.: Gynäkomastie bei paradoxer Fettsucht.
Ärztl. Wschr. 4, 4-10 (1949).

PETER, L., K.LÖBNER: Häufigkeitswandel der Gynäkomastie.
Zbl. allg.Path. 110, 428-432 (1967).

PROCTER, M.B.: Angioma of a Male Breast with Malignat Characteristics.
Brit.Med.J. 12, 407-409 (1958).

ROSE, J.: Die Sarkome der weiblichen und die Geschwülste der männlichen Brustdrüsen nach dem Material der chirurgischen Klinik zu Leipzig.
Dtsch.Zschr.Chir. 246, 151, 187 (1936).

RUEF, J.: Ergebnisse bei der Behandlung von 1200 Mammacarcinomen.
Langenbecks Arch.Klin.Chir. 224, 483-496 (1960).

SCHACHTER, M.: Das Mammakarzinom beim Manne.
Ars.Medici 37, 238-244 (1947).

SCHINZ, H.R.: Das TNM-System bei den wichtigsten Krebslokalisationen.
Fortschr.Rö.Str. 91, 550-551 (1959).

SMITH, G.V., R.W.PAINTER: Carcinoma of the Male Breast.
Amer.J.Surg. 29, 133-137 (1963).

SCHMITT, G., J. SCHEFFLER: Das Karzinom der männlichen Brustdrüse.
Dtsch.med.Wschr. 1971, 931-937.

SCHUCHARDT, B.: weitere Mitteilungen zu Casuistik und Statistik der Neubildungen in der männlichen Brust.
Arch.Klin.Chir. 41, 64-100 (1891).

SEGI, M.: Geographical and Distribution of cancer of the breast.
Schweiz.Z.Allg.Path.u.Bakt. 18, 668-685 (1955).

SINNER, W.: Karzinome der männlichen Brustdrüse.
Ges. zur Bekämpfung der Krebskrankheiten Nordrhein-Westfalen 4, 546-560 (1967).

SINNER, W.: Karzinome der männlichen Brustdrüse.
Strahlentherapie 115, 522-547 (1961).

STEPHENSON, T.R., H.E. GORDON: Primary Carcinoma of the Male Breast.
Arch.Surg. 99, 529-530 (1969).

STUCKE, K.: Doppelseitiges Brustdrüsensarkom beim Mann.
Chirurg 17/18, 273-277 (1947).

TRAUTMANN, F., R. KANTHER: Über Parotiden-Schwellungen, Pankreatisis, Gynäkomastie. Erörterung des Zusammenhanges mit Inanitionsdystrophie, Malaria, Leber-Schädigungen.
Z.Ges.Inn.Med. 2, 582-587 (1947).

TREVES, N.: The Treatment of Cancer, Especially inoperable Cancer, of the Male Breast by ablative Surgery (orchiectomy, Adrenaectomie and Hypophysectomy) and Hormone Therapy (Estrogens and Corticosteroids)
Cancer 12, 820-832 (1959).

TREVES, N., G.F. ROBBINS and W.L. AMOROSO jr.: Serous and Serosanguineous discharge from the male nipple.
Arch.Surg.73, 319-334 (1956).

TREVES, N., A. HOLLEB: Cancer of the Male Breast.
Cancer 8, 1239-1250 (1955).

TRISKA, H.: Das Karzinom der männlichen Brustdrüse.
Wien.Med.Wschr. 17, 235-237 (1962).

TRISKA, H.: Das Brustdrüsenkarzinom beim Manne.
Ges.zur Bekämpfung der Krebskrankheiten Nordrhein-Westfalen 4, 535-545 (1966/67).

WANKE, R., E. KRICKE: Die Hypophysen-Ausschaltung im Rahmen der Chirurgie des Mamma-Karzinoms.
Med.Klin. 13, 534-539 (1961).

WÜST, G.P., G. HERMES: Das metastasierende Mamma-Karzinom des Mannes und seine Behandlung.
Med.Welt 22, 249-254 (1971).

Herrn Prof. Dr. med. Bässler danke ich für die Überlassung des Themas, für die freundliche Unterstützung während der Abfassung der Arbeit und die wertvollen Anregungen.

Auch Herrn Prof. Dr. med. Bredt, dem Direktor des Pathologischen Institutes, bin ich für die Überlassung des Arbeitsplatzes und die Übernahme des Korreferates zu Dank verpflichtet.

Lebenslauf

Name: Huschang Feriduni
geb. 22.11.1930 in Teheran/Iran als Sohn des Lehrers Mehraban Feriduni.

Schulbesuch: 1937-1943 Volksschule in Teheran.
1953 Reifeprüfung, Naturwissenschaftliche Abt. in Teheran.
1954-1956 Polizeiakademie in Teheran.
Danach 3 Jahre als Polizeioffizier tätig.
1960 kam ich nach Deutschland.

Studium: 1961 begann ich an der Marburger Universität das Medizinstudium.
1962 bestand ich die Naturwissenschaftliche Vorprüfung an der Universität Frankfurt.
Am 4.3.1965 die ärztliche Vorprüfung an der Universität Erlangen.
Mein klinisches Studium absolvierte ich an der Universität Mainz, wo ich am 19.9.1968 das Medizinische Staatsexamen bestand.

Meine Medizinalassistenten-Zeit habe ich am 31.12.1969 beendet.
Zur Zeit bin ich als praktischer Arzt in Herschbach/Uww. tätig.